

Les mots de l'épilepsie

Document rédigé par le Pr Franck Semah

(Service central de Médecine nucléaire et d'Imagerie fonctionnelle, CHRU de Lille)



Inspired by **patients**.
Driven by **science**.

*Inspirés par les **patients**. Guidés par la **science**.*

A

Absence

Type de crise à début généralisé, non motrice. Elle est le plus souvent observée chez l'enfant et se caractérise par une perte de conscience brève, le plus souvent de quelques secondes, généralement accompagnée de la fixité du regard. Elle se traduit sur l'électroencéphalogramme (EEG) par des pointes-ondes de 3 cycles par seconde, bilatérales (au niveau des deux hémisphères) à début et à fin brusques. Ces crises répondent en général de manière satisfaisante aux traitements médicamenteux et disparaissent la plupart du temps chez les enfants en grandissant, mais elles peuvent parfois persister chez l'adulte et parfois ne pas être contrôlées par les médicaments.

Amygdale

Région du cerveau située dans le lobe temporal, proche de l'hippocampe. Elle est souvent impliquée dans les crises d'épilepsie focales, en particulier du lobe temporal. Elle joue un rôle important dans les réactions de peur et d'anxiété, mais aussi dans d'autres émotions.

Anticonvulsivant

Terme désuet qui était utilisé pour désigner les médicaments antiépileptiques, c'est-à-dire les médicaments utilisés pour prévenir l'apparition de crises ou arrêter une série de crises en cours. Ces médicaments sont actuellement appelés médicaments anti-crise, car ils ne guérissent pas l'épilepsie, mais visent à empêcher la survenue de crises.

Aura

Premier symptôme d'une crise d'épilepsie focale, ressenti par le patient. L'aura est une sensation, différente d'une personne à l'autre, qui va se manifester par des symptômes sensoriels (fourmillement, hallucination olfactive, trouble visuel...), autonomes (tachycardie, nausée, rougeur cutanée...) ou psychologiques (une sensation de déjà-vu, de jamais-vu, de rêve éveillé...). L'aura peut-être le seul symptôme de la crise, qui est alors également appelée crise focale éveillée, ou crise focale sans perte de la conscience, et que l'on appelait auparavant "crise partielle simple". Cette crise peut se poursuivre par une crise plus intense avec perte de connaissance, et parfois par une convulsion, qui est appelé crise focale évoluant vers une crise tonico-clonique bilatérale.

Automatismes

Actes involontaires qui accompagnent les crises comme mâchonner, tripoter un bouton, tirer sur les vêtements, pédaler, marcher, parler.... Le plus souvent, le patient n'en est pas conscient et ne s'en souvient pas. Ces automatismes s'observent le plus souvent dans les crises focales avec signes moteurs.



C

Centre spécialisé d'épilepsie

Centre médical doté d'épileptologues et d'autres experts spécialisés dans la prise en charge des patients avec épilepsie. Les patients peuvent être orientés vers un de ces centres pour évaluer le diagnostic et le traitement de leur maladie. Le plus souvent, ces centres pratiquent également la chirurgie de l'épilepsie ou proposent l'utilisation de nouveaux médicaments ou de dispositifs médicaux (stimulation du nerf vague par exemple).

Comorbidité

Présence d'une, ou de plusieurs, autres maladies ou déficiences que l'épilepsie chez un patient donné.

Confusion

État temporaire dans lequel le patient ne sait plus réellement se situer dans le temps et dans l'espace.



Convulsion

Crise d'épilepsie, également appelée crise tonico-clonique, car le patient a d'abord des phénomènes toniques, c'est-à-dire une raideur musculaire, puis des mouvements cloniques, c'est-à-dire des secousses plus ou moins rapides. Au cours de ces crises, le patient est en règle inconscient, peut se mordre la langue, perdre ses urines, et est à risque de se blesser dans une chute. Le plus souvent cette crise est suivie par une période pendant laquelle le patient est inconscient et reprendra progressivement ses esprits, avec fréquemment des maux de tête et une phase courte de confusion. Ces crises peuvent faire partie des crises à début généralisé ou des crises à début focal.

Crise d'épilepsie

La crise d'épilepsie est la résultante d'une décharge électrique non contrôlée dans le cerveau, qui peut se traduire par un large éventail de symptômes cliniques tels que : convulsions, fixité du regard, morsure de la langue, perte d'urine, automatismes, perte de conscience, tremblement de tout le corps, par exemple. Parfois certaines crises d'épilepsie n'entraînent aucun symptôme clinique. Certaines personnes peuvent présenter plusieurs types de crise d'épilepsie.

Crise atonique

Perte ou diminution soudaine de la tonicité musculaire, sans événement tonique ou myoclonique apparent préalable, d'une durée de deux secondes ou plus, et impliquant la musculature de la tête, du tronc, de la mâchoire ou des membres. Ces crises peuvent parfois entraîner des chutes du patient. La crise atonique peut être une crise à début généralisée ou une crise à début focal.

Crise clonique

Crise épileptique caractérisée par des contractions rythmiques ou semi-rythmiques d'un groupe de muscles. Les bras, le cou et les muscles faciaux sont le plus fréquemment impliqués. La crise clonique peut être une crise à début généralisée ou une crise à début focal.

Crise focale

Les crises à début focal commencent dans une partie spécifique du cerveau. Elles étaient auparavant appelées crises partielles. Les crises focales peuvent être à l'origine de très nombreux signes, avec en particulier des troubles moteurs, sensitifs, du langage, des hallucinations... Elles peuvent être avec une conscience préservée, ou non, et avoir un début moteur, ou non.

Crise partielle complexe

Crise commençant dans une partie du cerveau, et caractérisée par un trouble de la conscience, appelée désormais crise focale avec altération de la conscience. Certains symptômes cliniques peuvent comprendre des automatismes ou une immobilité.

Crise partielle simple

Crise commençant dans une partie spécifique du cerveau, mais qui n'altère pas la conscience, appelée désormais crise focale consciente, ou crise focale sans altération de la conscience. Elle peut produire des sensations anormales comme une odeur désagréable, des signes végétatifs (nausées, tachycardie, rougeur...), une sensation de fourmillement, des souvenirs...

Crise généralisée

Les crises à début généralisé touchent les deux hémisphères cérébraux. Les symptômes peuvent être moteurs, tonico-cloniques ou non, et sont alors bilatéraux, ou non moteurs, comme pour une absence.

Crise tonico-clonique

Type de crise, aussi appelé convulsion ou autrefois dénommée crise grand mal, débutant parfois par un cri, suivi d'une phase de raideur généralisée, ou phase tonique, avec une perte de conscience, puis des contractions musculaires généralisées, parfois une perte d'urine, souvent une morsure de la langue et un état post-ictal (confusion et léthargie) suivant l'arrêt de la crise. La décharge électrique concerne tout ou la plus grande partie du cerveau. La crise tonico-clonique peut être une crise à début généralisée ou une crise à début focal qui devient une crise bilatérale tonico-clonique.

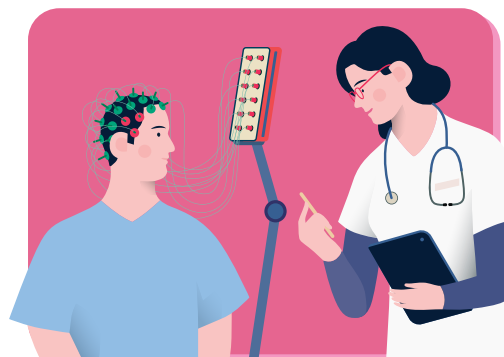Crise tonique

Crise épileptique entraînant une raideur musculaire, accompagnée, ou non, d'une perte de conscience. Lorsque la crise est bilatérale, la crise touche les muscles des deux côtés du corps, et la décharge électrique concerne tout ou la plus grande partie du cerveau. La crise tonique peut être une crise à début généralisée ou une crise à début focal.

D

Demi-vie plasmatique

Période de temps nécessaire pour que la moitié de la dose du médicament ait disparu dans le plasma du patient. Après 2 demi-vies du médicament, il ne reste donc que 25 % du produit dans le sang.



E

EEG ou ElectroEncéphaloGramme

Test diagnostique mesurant l'activité électrique du cerveau (ondes cérébrales). Il est le plus souvent fait en période inter-ictale et montre alors des signes en faveur de l'épilepsie, par exemple des pointes épileptiques, des rythmes anormaux, mais il peut être normal. Quand il est fait pendant une crise, il montre que le cerveau est alors le siège d'une activité électrique intense, généralisée ou focale.

Effets secondaires médicamenteux

Effet causé par un médicament, autre que celui recherché par l'administration de ce médicament. Tout médicament peut entraîner des effets secondaires, certains sont bénins et certains peuvent être très graves. Ils peuvent être transitoires ou permanents, si la prise du médicament se poursuit, et peuvent survenir au début du traitement, disparaissant, ou non, le corps se sera habitué au traitement, ou survenir des mois ou des années après le début du traitement. Certains persistent même après l'arrêt du médicament en cause. Lorsque des effets secondaires plus inconfortables persistent, il s'agit d'effets secondaires à long terme. Tous les effets indésirables ou tous les signes qui surviennent après le début de l'administration d'un nouveau médicament doivent être discutés avec votre médecin.

Effets secondaires à court terme

Certains effets secondaires peuvent apparaître dès le début de la prise des médicaments alors que le corps s'y adapte. Ils peuvent diminuer ou disparaître au fil du temps. Au nombre de ces effets secondaires des médicaments antiépileptiques figurent : somnolence, fatigue, sensation de vertiges, irritabilité, et parfois réaction allergique/ éruption cutanée (qui peut être bénigne, mais aussi grave). Tous les effets indésirables ou tous les signes qui surviennent après le début d'un nouveau médicament doivent être discutés avec votre médecin.

Effets secondaires à long terme

Effets secondaires plus invalidants résultant de l'utilisation d'un médicament anti-épileptique pendant une longue période. Au nombre de ceux-ci peuvent figurer, en fonction du médicament pris : un déficit de mémoire et de concentration, une élocution lente, des difficultés pour trouver ses mots, des gencives gonflées, de l'acné, une perte ou une augmentation de poids, une perte de cheveux, une anxiété, un syndrome dépressif, de l'agressivité, une insomnie, etc. Tous les effets indésirables ou tous les signes qui surviennent après le début d'un nouveau médicament doivent être discutés avec votre médecin.

Electrode

Fil avec des contacts métalliques, relié à un système d'enregistrement électrique, conçu pour enregistrer les ondes cérébrales à partir du cuir chevelu au cours de l'EEG, ou, parfois dans certaines circonstances, placées par un neurochirurgien au contact direct du cerveau.

Encéphalopathie épileptique

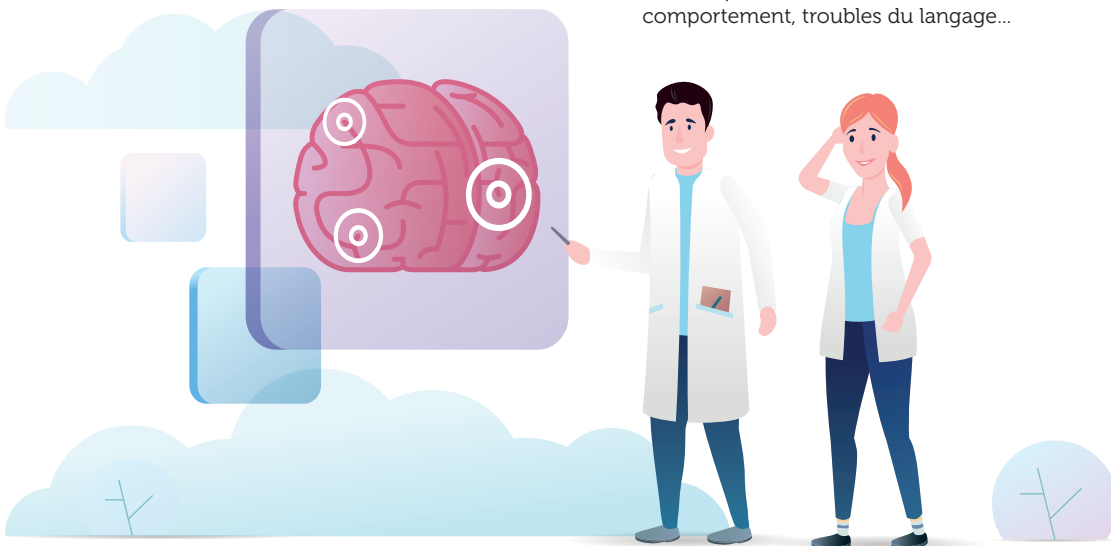
Maladie pour laquelle l'activité épileptique contribue à d'importants déficits cognitifs et comportementaux au-delà de ce que la maladie sous-jacente seule pourrait entraîner.

Epilepsie

Maladie neurologique caractérisée par la survenue de crises d'épilepsie.

Epilepsie-absence

Type d'épilepsie généralisée habituellement observée chez l'enfant ou l'adolescent, caractérisée par la survenue de crise de type absence et parfois associées à d'autres types de crises généralisées, comme des myoclonies et/ou des crises tonico-cloniques généralisées.



Epilepsie génétique

Épilepsie qui résulte d'une mutation génétique, connue, ou fortement présumée. Le terme de génétique ne signifie pas transmis ou héréditaire, mais juste que des anomalies d'un ou plusieurs gènes sont en cause. Ces épilepsies sont très diverses et impliquent de nombreux gènes.

Epilepsie cryptogénique

Épilepsie dont la cause n'a pu être déterminée par les moyens d'exploration actuels, comme les analyses biologiques, les analyses génétiques, ou les examens d'imagerie.

Epilepsie du lobe frontal

Épilepsie caractérisée par des crises dont le foyer se trouve dans le lobe frontal, le plus grand lobe cérébral du cerveau. Les signes cliniques sont variés : problèmes moteurs, modifications du comportement, troubles du langage...

Epilepsie du lobe occipital

Épilepsie caractérisée par des crises dont le foyer se trouve dans le lobe occipital, qui est situé dans la partie arrière du cerveau. Le lobe occipital joue un rôle essentiel dans la vision. Au nombre des symptômes figure souvent une perception visuelle anormale pendant les crises, comme par exemple l'apparition de taches circulaires multicolores à la périphérie du champ visuel, qui s'agrandissent et se multiplient pendant la crise, et se déplacent fréquemment horizontalement vers l'autre côté du champ.

Epilepsie du lobe pariétal

Épilepsie caractérisée par des crises dont le foyer se trouve dans le lobe pariétal. Les symptômes des crises peuvent comprendre des changements de sensibilité (comme un fourmillement dans les doigts ou les membres).

Epilepsie du lobe temporal

Épilepsie caractérisée par des crises dont le foyer se trouve dans le lobe temporal. Les épilepsies du lobe temporal sont les plus fréquentes des épilepsies partielles. Les symptômes des crises du lobe temporal sont très variés.

Epilepsie idiopathique

Épilepsie d'étiologie inconnue à ce jour, mais dont l'origine suspectée est le plus souvent génétique.

Epilepsie pharmacorésistante (ou réfractaire)

Se réfère à une épilepsie dont les crises ne peuvent être contrôlées par des médicaments. Elle est également appelée épilepsie réfractaire.

Epilepsie pharmacosensible

Se réfère à une épilepsie dont les crises sont contrôlées par des médicaments appropriés.

Epilepsie symptomatique

Épilepsie dont l'origine est une lésion du cerveau qui entraîne parmi les symptômes de cette lésion, des crises d'épilepsie. Il peut s'agir d'une lésion après un traumatisme crânien, une infection, une malformation cérébrale, une anomalie des vaisseaux, une tumeur, une maladie neurologie, etc.

Epileptologue

Médecin, souvent neurologue ou neuropédiatre, spécialisé dans la prise en charge des personnes avec épilepsie.

Etat de mal

Crises d'épilepsie, focales ou généralisées, qui persistent de manière prolongée ou qui se répètent suffisamment pour empêcher une reprise de conscience entre les épisodes et un retour du patient à son état normal.

Etiologie

Origine ou cause d'une maladie.

F

Foyer épileptique

Région localisée du cerveau où commence une crise partielle. Elle est aussi appelée zone épileptogène.

G

Grand Mal

Terme désuet, donc aujourd'hui totalement abandonné, qui signifiait crise généralisée tonico-clonique d'emblée.

H

Hémisphérectomie

Opération de chirurgie où l'un des deux hémisphères cérébraux est enlevé ou désactivé. Peut être très utile pour maîtriser les crises chez certains enfants.

Hippocampe

Partie du cerveau située au plus profond du lobe temporal et souvent impliquée dans les crises du lobe temporal. Il joue également un rôle clé dans les phénomènes de la mémoire.

I

Ictal

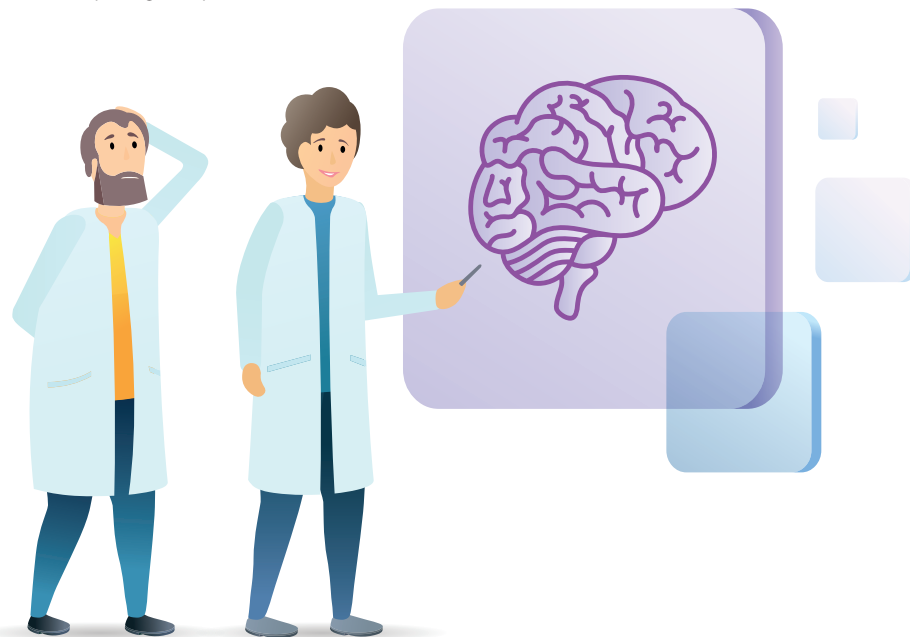Qualifie la période au cours de la crise d'épilepsie.

Inter-ictal

Qualifie la période entre deux crises d'épilepsie.

IRM ou Imagerie par résonance magnétique

Technique d'imagerie médicale basée sur l'utilisation d'un champ magnétique intense.



L

Ligue Française Contre l'Épilepsie (LFCE)

Association de professionnels de santé (médecins, professions paramédicales et médico-sociales, chercheurs) qui ont choisi de consacrer leur savoir et leur énergie au service des patients avec épilepsie.

Lobe frontal

C'est le plus volumineux lobe du cerveau, situé dans la partie avant du cerveau, au-dessus du lobe temporal. Il est responsable de nombreuses actions motrices et multiples aspects de notre comportement.

Lobe occipital

Région du cerveau située à l'arrière du cerveau et jouant un grand rôle dans la vision.

Lobe pariétal

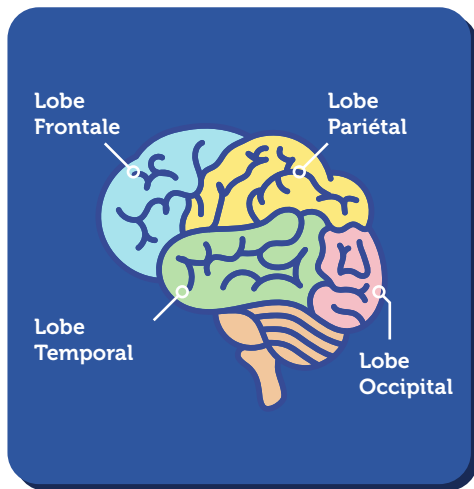
Région du cerveau située entre le lobe frontal et le lobe occipital. C'est une région essentielle pour la sensibilité.

Lobe temporal

Région du cerveau fréquemment impliquée dans les crises d'épilepsie focales.

Lobectomie

Opération neurochirurgicale consistant à enlever une zone du cerveau. Dans le cas de la chirurgie de l'épilepsie, l'objectif est d'enlever la région responsable des crises d'épilepsie. L'exemple le plus fréquent de ce type de chirurgie est la lobectomie temporale au cours de laquelle une partie du lobe temporal est enlevée. Ce type d'intervention a pour but d'arrêter complètement les crises.



M

Marge thérapeutique

Écart des concentrations du médicament dans le sang pour lequel l'efficacité thérapeutique est maximale pour la plupart des patients, sans générer de réactions indésirables. Elle définit un seuil minimal et un seuil maximal à ne pas dépasser, mais il ne s'agit que d'une indication. Il arrive également que des patients requièrent moins de médicaments pour maîtriser leurs crises, par rapport aux quantités suggérées dans la marge thérapeutique indiquée sur le rapport de laboratoire.

Médicament anti-épileptique

Terme qui désigne les médicaments utilisés pour prévenir l'apparition de crises ou arrêter une série de crises en cours. Ces médicaments sont actuellement appelés médicaments anti-crise, car ils ne guérissent pas l'épilepsie, mais visent à empêcher la survenue de crises.

Méningite

Inflammation des méninges qui sont les membranes entourant le cerveau et la moelle épinière, dont l'origine peut être diverse (bactérie, virus, champignon, cancer, inflammation, etc).

Monothérapie

Traitement médicamenteux qui ne comprend qu'un seul médicament.

Myoclonie

Phénomène caractérisé par des secousses musculaires soudaines et très brèves, souvent limitées à un ou plusieurs membres, ou à la face et au tronc, voire à des muscles individuels ou groupes de muscles. Elles peuvent être focales ou généralisées, épileptiques ou non.

N

Neurone

Cellule nerveuse. Des milliards de neurones interagissent pour faire fonctionner le cerveau. Les décharges épileptiques se produisent quand des groupes de neurones entrent en activité excessive.

Neurotransmetteur

Substance chimique qui permet la conduction nerveuse entre deux cellules nerveuses, qui sont le plus souvent des neurones.

O

Observance

Prise régulière (sans oubli) de son traitement.

P

PET

Terme anglo-saxon pour tomographie par émission de positons (ou TEP).

Petit Mal

Terme désuet, donc aujourd'hui totalement abandonné, qui signifiait une épilepsie-absence.

Placebo

Substance inactive en elle-même sur le plan pharmacologique, mais qui peut agir par différents mécanismes, psychologique et même physiologique, et produire un effet. Le placebo est souvent utilisé comme comparateur lors de tests de nouveaux médicaments.

Pointes et pointes-ondes

Caractéristiques électriques des neurones enregistrées au cours d'un EEG. Elles sont recherchées chez des patients avec des crises d'épilepsie comme argument en faveur du diagnostic d'épilepsie et comme élément qui permet la localisation de l'origine des crises d'épilepsie. Elles résultent d'une décharge électrique anormale d'une population de neurones.

Polythérapie

Traitement médicamenteux qui comprend plusieurs médicaments associés.

Post-ictal

Qualifie la période suivant immédiatement une crise d'épilepsie.

Pseudo-crisés

Crisés qui peuvent ressembler aux crises d'épilepsie d'un point de vue clinique, mais qui ne sont pas liées à une décharge épileptique au niveau du cerveau, mais à d'autres phénomènes. Elles sont également appelées crises psychogènes non épileptiques, crises non épileptiques, événements non-épileptiques.

Psychogènes

Les crises psychogènes non épileptiques sont également appelées pseudo-crisés, crises non épileptiques, événements non-épileptiques.

R

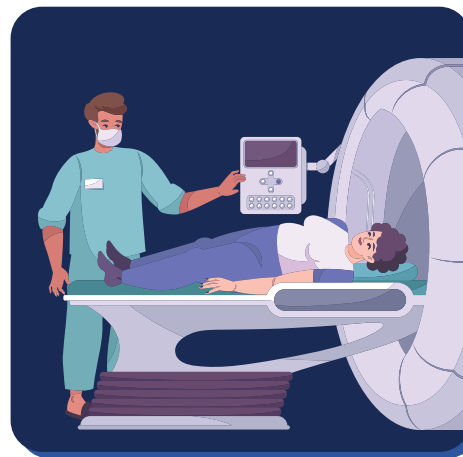Régime cétogène

Régime à haute teneur en graisses, faible teneur en hydrates de carbone (sucres) et teneur normale en protéines. Le métabolisme des graisses produit des composés appelés "cétones". On a observé qu'une forte teneur en cétones dans le sang, la "cétose", permet souvent une meilleure maîtrise des crises.

S

Scanner

Technique d'imagerie médicale utilisant les rayons X. Le scanner peut identifier les structures normales et anormales, et peut être utilisé pour guider certains gestes médicaux ou chirurgicaux. Le scanner est un examen indolore. Il arrive parfois qu'un produit de contraste contenant de l'iode soit utilisé pour réaliser cet examen. Si vous devez subir un scanner et que vous êtes allergique à l'iode ou au produit de contraste, vous devrez en avertir vos médecins et l'équipe radiologique.



Sclérose hippocampique

Lésion de l'hippocampe qui peut être vue sur un examen fait en IRM chez les patients ayant une épilepsie focale, et en particulier des crises du lobe temporal. Il s'agit probablement d'une lésion cicatricielle, qui va rester globalement stable toute la vie du patient.

SEEG ou stéréoencéphalographie

Technique d'EEG qui permet d'enregistrer l'activité cérébrale grâce à des électrodes cérébrales intracrâniennes, c'est-à-dire placées au contact direct du cerveau.

SPECT

Terme anglo-saxon pour tomographie par émission monophotonique (ou TEMP).

Stimulateur vagal

Appareil destiné à améliorer le contrôle des crises d'épilepsie et comparable à un pacemaker cardiaque. Il nécessite une électrode qui est en contact avec le nerf vague gauche situé au niveau du cou, et un boîtier de stimulation qui est posé sous la peau.

Synapse

Région de contact entre deux neurones où passe l'influx nerveux.

Syndrome

Ensemble de symptômes et de caractéristiques générales (âge de début, gravité, génétique, lésions, examens complémentaires par exemple) qui définissent certaines maladies.

Syndrome de Dravet

Forme d'épilepsie sévère du nourrisson, aussi appelée épilepsie myoclonique sévère du nourrisson et décrite par le Dr C. Dravet (Marseille). Cette forme d'épilepsie rare est souvent pharmacorésistante, et débute dans la première année de vie, en associant souvent plusieurs types de crises d'épilepsie

Syndrome de Lennox-Gastaut

Forme d'épilepsie sévère, qui commence habituellement chez le jeune enfant et se caractérise par des crises fréquentes de différents types, des troubles du développement mental et un tracé particulier de pointes-ondes lentes.

Syndrome de West

Syndrome épileptique caractérisé par des spasmes infantiles, un retard mental et un tracé EEG anormal ("hypsarythmie") qui apparaît avant l'âge d'un an.



Taux sanguins ou sériques des médicaments

Certains médicaments peuvent être dosés dans le sang. Cela permet de connaître la concentration de ces médicaments et pour certains d'entre eux de savoir si leur concentration est suffisante, trop élevée ou trop basse. Ces dosages ne sont utiles que pour certains médicaments antiépileptiques.

Télémetrie

Monitoring continu de l'électroencéphalogramme (EEG), souvent avec vidéo.

Térogène

Se dit d'un médicament qui risque d'entraîner des anomalies chez le nouveau-né d'une mère qui aura été exposée à ce médicament au cours de toute, ou partie, de sa grossesse.

Thermocoagulation

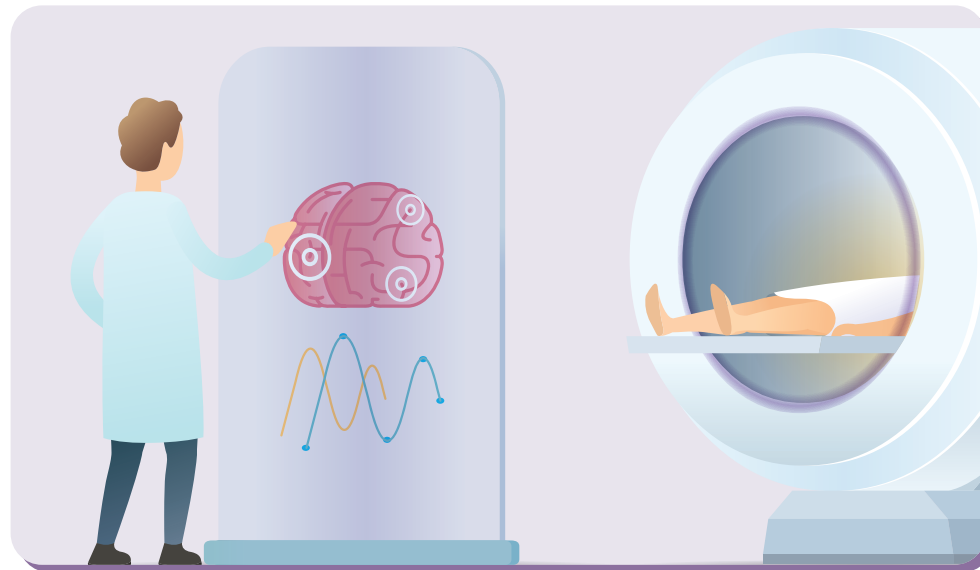
Dans le cadre de la chirurgie de l'épilepsie, la Thermocoagulation consiste à faire des lésions thermiques par l'intermédiaire des électrodes implantées en SEEG afin de détruire les zones impliquées par les crises.

Tomographie par émission monophotonique (TEMP) ou scintigraphie

Technique d'imagerie médicale utilisant une injection d'un traceur radioactif dont le rayonnement sera recueilli par une gamma-caméra. Pour les patients avec une épilepsie on se sert de cette technique pour mesurer le flux sanguin du cerveau. Généralement, on pratiquera deux examens, l'un pendant une crise et l'autre entre deux crises. Ces examens peuvent aider à identifier le foyer de la crise dans le cadre du bilan avant une intervention chirurgicale.

Tomographie par émissions de positons ou TEP

Technique d'imagerie médicale utilisant une injection d'un traceur radioactif dont le rayonnement sera recueilli par une caméra TEP. Pour les patients avec une épilepsie on se sert de cette technique chez des patients au repos pour mesurer le métabolisme du cerveau afin de localiser le foyer de la crise. Cet examen fait souvent partie de l'évaluation pratiquée avant la chirurgie de l'épilepsie.



UCBCares®

Au service des patients

UCBCares® Services

Notre équipe UCBCares® accompagne les patients en leur proposant un service personnalisé.

Nous mettons à leur disposition des documents et des outils pratiques adaptés à leurs parcours de soin.



Site Internet

www.ucbcares.fr



Email

UCBCares.FR@ucb.com



0 805 222 949

Service & appel
gratuits

*

ou

+33 (0) 1 47 29 45 55 **

*Appel gratuit depuis un poste fixe en France métropolitaine

** Prix d'un appel national



Inspired by **patients.**
Driven by **science.**

Inspirés par les patients. Guidés par la science.